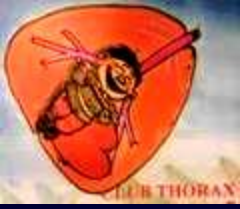



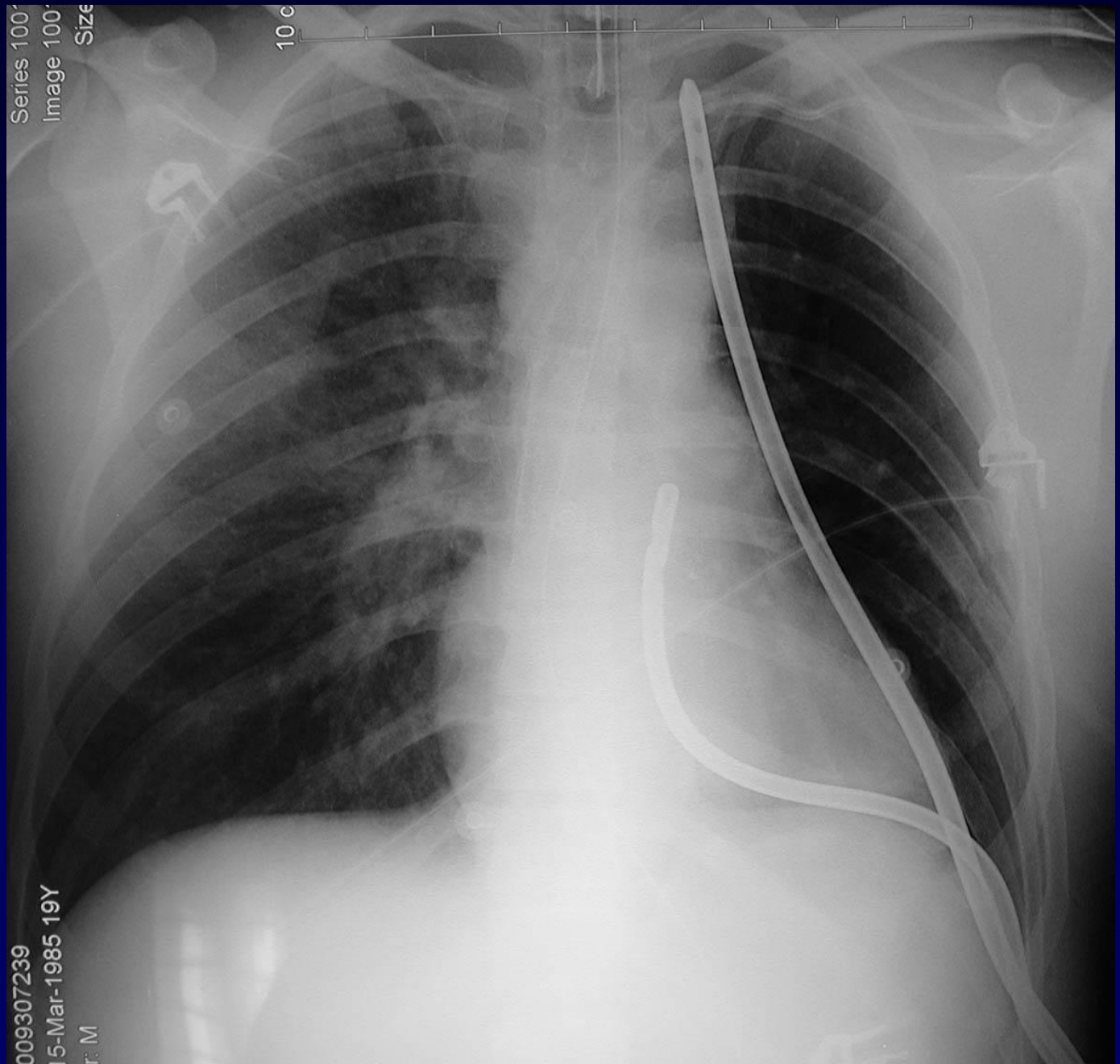
**J GIRON**

**Homme de 19 ans**

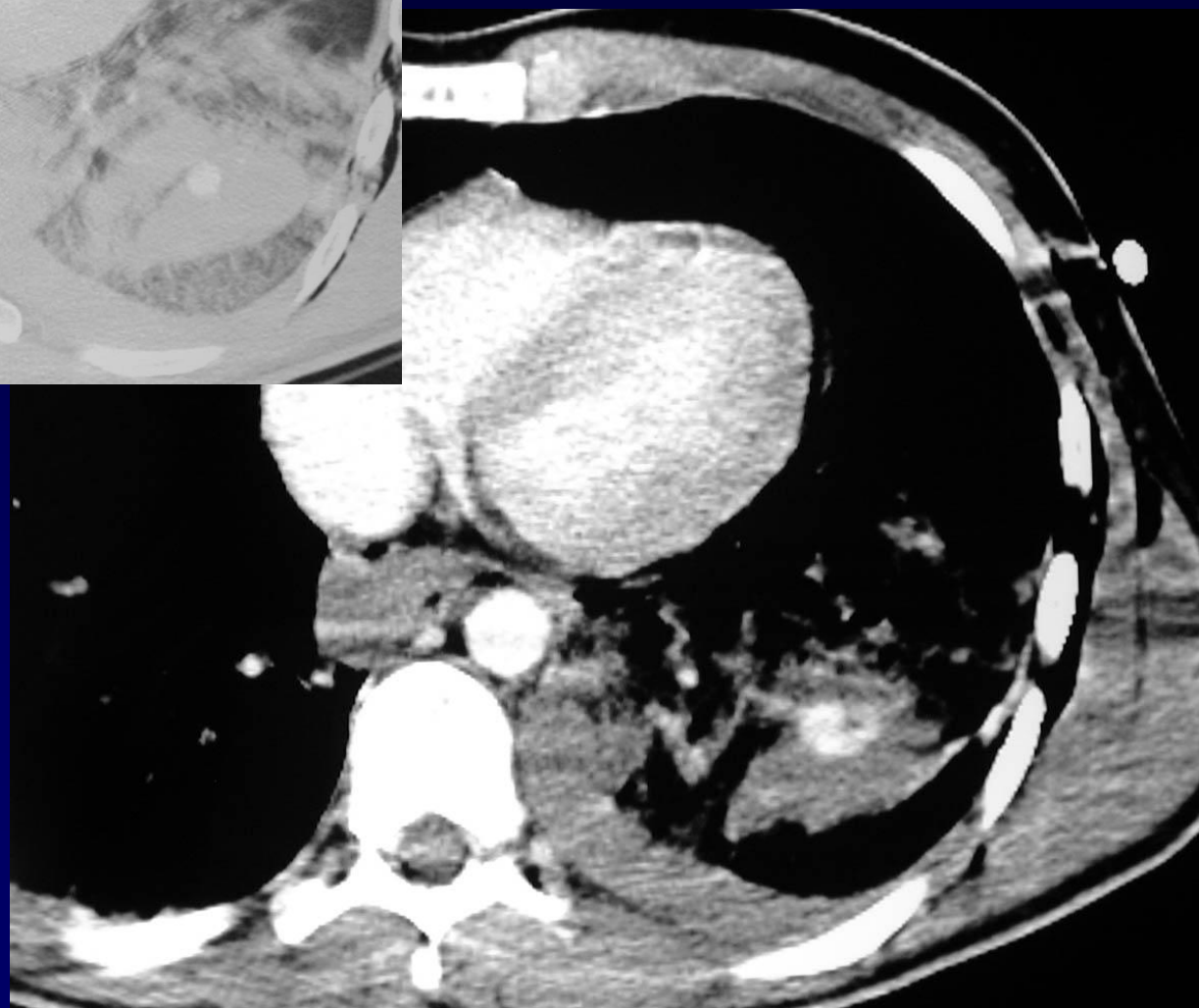
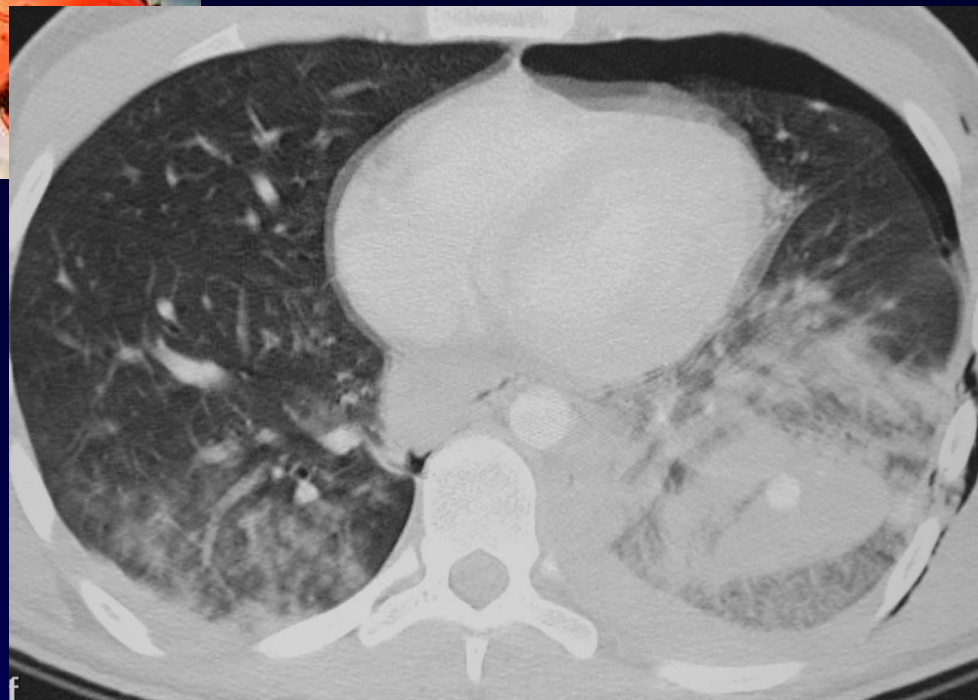**Accident de la voie publique**

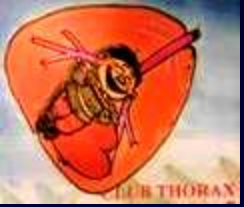

**Nécessité de  
continuer le  
remplissage  
vasculaire  
après mise en  
place des  
drains  
pleuraux...**

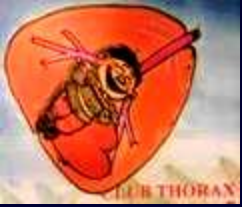

**Réalisation d'une  
exploration TDM...**





**Diagnostic ?**



# **Plaie traumatique de l'artère lobaire inférieure gauche**

**(Traitement par lobectomie inférieure)**